

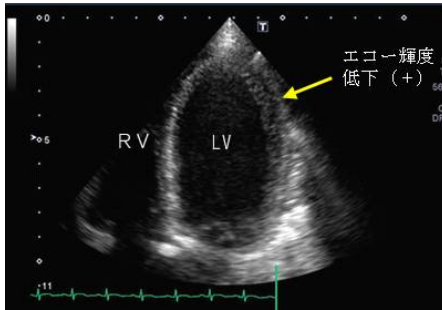
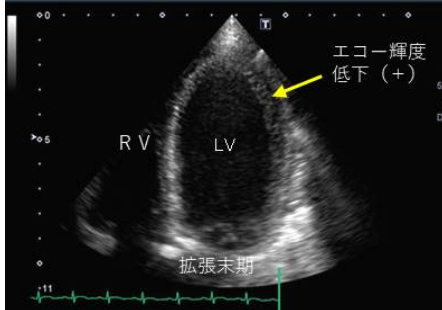
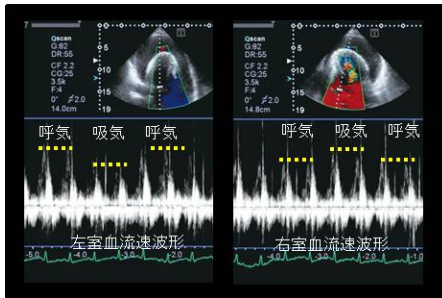
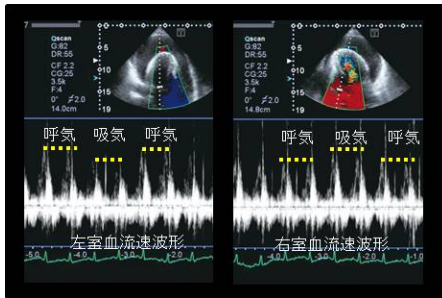
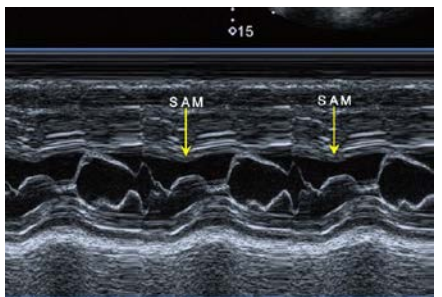
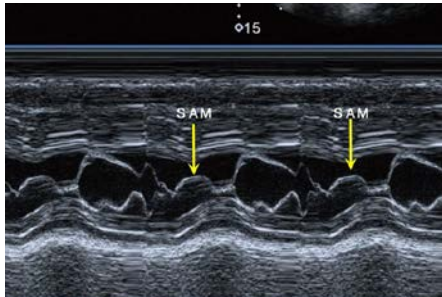
正誤表

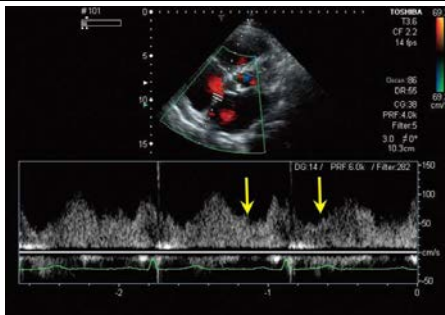
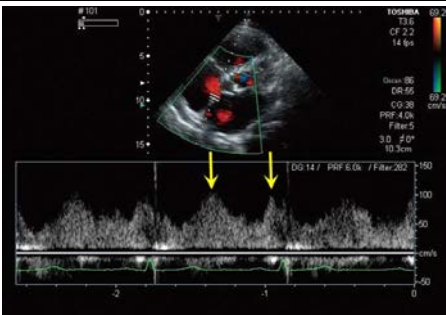
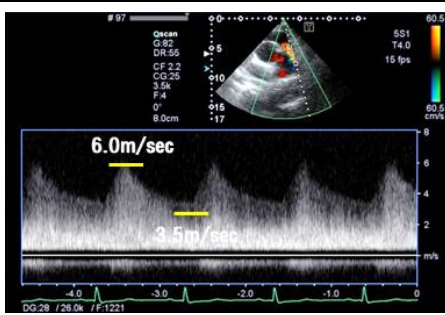
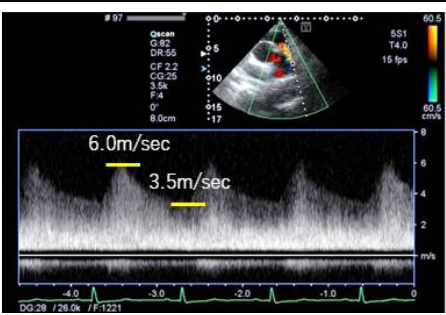
『Next Step 心電図を読んで心エコーを究める』第1版第1刷（2015年10月20日発行）に誤りがございました。下記のように訂正し、お詫び申し上げます。

2018年5月2日

金原出版株式会社

記

頁	訂正箇所	誤	正
37	下から8行目 (S-T junction の和名)	バルサルバ洞・大動脈管接合部	バルサルバ洞 - 上行大動脈接合部
58	下から2行目 (Check03 の1行目)	急性肺高血圧症の場合、	急性肺血栓栓症の場合、
80	上から2枚目の写真 心尖部四腔断層像 (拡大像)		 <p>矢印をやや左下の黒い空隙を示す位置に移動しました。 写真中央下部に「拡張末期」と記しました。</p>
93	◀呼吸変動 左室血流速波形 (左図) 右室血流速波形 (右図) (パルスドプラ法)		 <p>呼気と吸気を示す黄色の点線の位置の誤りを正しました (3カ所)。</p>
156	上から1枚目の写真 ◀左室流出路障害 Mモード法 (僧帽弁レベル)		 <p>SAM を示す矢印の位置を下方に移動しました (2カ所とも)。</p>

<p>190</p> <p>上から1枚目の写真 ◀シャント血流の特徴 ASD シャント血流波形 (パルスドプラ法)</p>		 <p>矢印の位置を左上方に移動しました (2カ所とも)。</p>
<p>208</p> <p>一番下の写真 ◀動脈管開存症シャント血流速度波形 肺動脈長軸断層像 (連続波ドプラ法)</p>		 <p>3.5m/sec を示す右側の黄色い線の位置を上方に移動しました。</p>

以上